Ueber

diffuse Hypertrophie der weiblichen Brustdrüse.

Inaugural-Dissertation

zur

Erlangung der Doktorwürde

in der

gesamten Medizin

verfasst und einer

Hohen medizinischen Fakultät

der

Kgl. Bayer. Ludwig-Maximilians-Universität zu München

vorgelegt von

Philipp Groll,

approb. Arzt aus Gelchsheim.

München 1907.

Kgl. Hof-Buchdruckerei Kastner & Callwey.

Ueber

diffuse Hypertrophie der weiblichen Brustdrüse.

Inaugural-Dissertation

zur

Erlangung der Doktorwürde

in der

gesamten Medizin

verfasst und einer

Hohen medizinischen Fakultät

der

Kgl. Bayer. Ludwig-Maximilians-Universität zu München

vorgelegt von

Philipp Groll,
approb. Arzt aus Gelchsheim.

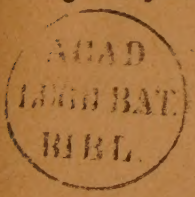

München 1907.
Kgl. Hof-Buchdruckerei Kastner & Callwey.

An der weiblichen Brustdrüse kommen echte Geschwulstbildungen von mannigfachster Art in großer Zahl vor. Sehr viel seltener sind jene Neubildungen der Brustdrüse, welche sich nicht als echte autonome Geschwülste sondern als hyperplastische Prozesse darstellen und welche in der Literatur unter dem Namen Mammahypertrophie zusammengefaßt werden. So hat Billroth während seiner reichen Tätigkeit als Chirurg nur 2 mal diese seltene Erkrankungsform beobachten können. Auch andere Autoren haben schon vor Billroth über ähnliche Fälle geschrieben und die Seltenheit dieses Vorkommnisses betont. In späterer Zeit hat Fränkel darauf hingewiesen, daß unter den Tumoren der Brustdrüse die diffuse Hypertrophie eine sehr seltene Stellung einnehme.

Betrachtet man weiterhin die Literatur über diese Erkrankungsform, so fällt auf, daß in früheren Jahren die Diagnose Mammahypertrophie viel häufiger gestellt wurde als in der Folgezeit und es ist nachgewiesen, daß in vielen unter dem Namen Mammahypertrophie veröffentlichten Fällen eine spätere anatomi-

sche Untersuchung multiple Tumoren, meistens Fibrome oder Fibrosarcome feststellte. Nach Schüßler beruht diese Unklarheit einmal auf der Seltenheit der Mammahypertrophie, dann aber auch auf dem Mangel an ausführlichen Mitteilungen eines genaueren anatomischen Befundes, auf der Unvollkommenheit der damaligen Untersuchungsmethoden, besonders der mikroskopischen Untersuchungsmethode und auf den unklaren Anschauungen der Fachmänner über Formen, Wesen und Ursachen der Mammahypertrophie.

So unterschied Weitenweber drei Formen der Mammahypertrophie. Erstens eine rein organische bei Mädchen und jungen Frauen. Zweitens eine seltenere Art durch Störungen in der Geschlechtsfunktion bedingt, welche Fingerhut wieder in eine akute Form einteilt, die als Entwicklungskrankheit mit der Pubertät zusammenfällt und in eine chronische, die sich unmerklich innerhalb Monaten ausbildet und sich jedesmal auf wesentliche Störungen in der Geschlechtsfunktion zurückführen läßt. Drittens eine vorübergehende, an besondere Zustände der Geschlechtssphäre gebundene, die zurückgeht oder stehen bleibt, sobald diese Zustände beendet sind. Hierher gehört die Schwangerschaftshypertrophie.

Für Velpeau ist der Grad der Beteiligung der einzelnen Gewebe an dem pathologischen Wucherungsprozeß für die Unterscheidung in drei Formen bestimmend. Er be-

schreibt a) eine Form, bei welcher hauptsächlich das Drüsengewebe beteiligt ist, also eine Hypertrophie im eigentlichen Sinne, die wahre Hypertrophie der anderen Autoren; b) eine Hypertrophie, bei der vorwiegend das interstitielle Bindegewebe sich abnorm vermehrt; c) eine Art, bei der sämtliche Gewebe, namentlich aber das Fettgewebe ein über das physiologische Maß hinausgehendes Wachstum zeigen.

Sämtliche andere Autoren stellen nur die allgemeine oder diffuse Mammahypertrophie der partiellen gegenüber, je nachdem die ganze Brustdrüse oder nur einzelne Abschnitte derselben von der Erkrankung betroffen sind.

Die Einteilung der Mammahypertrophie nach Weitenweber hat wohl keine praktische Bedeutung, dagegen hat die Einteilung Velpeau's, wie weiter unten nachgewiesen werden soll, auch heute noch ihre Gültigkeit.

In den anatomischen Mitteilungen aus früherer Zeit wird fast überall das reichliche Vorkommen und manchmal sogar exzessive Wachstum des interstitiellen Bindegewebes betont. Diese intensive Beteiligung des Bindegewebes an dem pathologischen Wachstum der Drüse hat nun frühzeitig dazu geführt, daß verschiedene Autoren das Vorkommen einer Mammahypertrophie im eigentlichen Sinne überhaupt leugneten und die Mammahypertrophie für ein diffuses Fibrom erklärten. So hält auch Virchow die Mammahypertrophie ihrem Wesen nach für ein diffuses

Fibrom. Die Krankheit beginnt nach seiner Ansicht im interstitiellen Bindegewebe. Der anfänglichen Wucherung desselben folgt eine Schrumpfung des neugebildeten Bindegewebes, die die Vernichtung der epithelialen Elemente zur Folge hat. Dabei nimmt Virchow zwei Stadien dieser Erkrankungsform an und betont, daß im ersten Stadium die epithelialen Elemente nicht nur in entsprechendem, sondern sogar in vermehrtem Maße vorhanden sein können, und daß erst im zweiten Stadium durch den Schrumpfungsprozeß des Bindegewebes sekundär eine Atrophie der Drüsensubstanz eintrete. Hauptverfechter dieser Ansicht war in der Folgezeit Speth, der eine wahre Hypertrophie der Brustdrüse nur im Beginn der Erkrankung anerkennt, während er für die Fälle im zweiten Stadium, wo die Bindegewebsneubildung stark in den Vordergrund tritt, die Bezeichnung diffuses Fibrom vorschlägt.

Ebenso kommt Kohlgrüber am Schlusse seiner Arbeit, gestützt auf die Ausführungen Virchow's und Labbe's und auf die einschlägige Literatur, zu der Folgerung, daß bis dahin kein Fall von wahrer Hypertrophie der Brustdrüse beobachtet worden sei, daß vielmehr die wenigen als solche beschriebenen Fälle sämtlich auf andere pathologische Zustände, vornehmlich auf Fibrombildung zurückzuführen seien.

Demnach gäbe es also nur eine Art der Mammahyperplasie, die in einer enormen

Wachstumszunahme des interstitiellen Bindegewebes bestehen würde.

Hören wir nun auch die anderen Autoren, die entgegengesetzt der in Vorstehendem entwickelten Ansichten das Vorkommen einer wahren Mammahypertrophie behauptet und beobachtet haben. Zu ihnen gehört vor allem Billroth und sein Schüler Schüßler. Letzterer versteht unter dem Begriff der Mammahypertrophie (oder Mammahyperplasie, wie er die Erkrankung besser genannt wissen will) die gleichmäßige Zunahme des Organs in allen seinen Bestandteilen mit Beibehaltung der normalen Form und Struktur. Nach seiner Ansicht sind bei der wahren Mammahypertrophie die epithelialen Elemente relativ reichlicher vorhanden als in der normalen Mamma und er bestreitet, daß man von einer vorwiegenden Hypertrophie des bindegewebigen Gerüstes sprechen könne. Er selbst hat zwei solche Fälle beschrieben und zwölf aus der Literatur mit Beigabe der anatomischen Untersuchung zusammengestellt, so daß das Vorkommen dieser Form von Mammahypertrophie nicht mehr geleugnet werden kann. Auch Symens und andere haben später derartige Fälle mikroskopisch untersucht und beschrieben. Es gibt also tatsächlich zwei Formen der diffusen Mammahypertrophie, eine wahre mit vorzugsweiser Wucherung der epithelialen Elemente und eine Bindegewebshyperplasie der Mamma, die von einzelnen Autoren unter dem Namen diffuses Fibrom der Mamma be-

schrieben wurde. Die dritte der von Velpeau angeführten Formen, bei der insbesondere das Fettgewebe abnorm wuchert, findet sich in der Literatur nicht weiter erwähnt. Schüßler wendet sich ja ziemlich heftig gegen die Bezeichnung diffuses Fibrom für die akute Mammahypertrophie, weil man unter diesem Ausdruck einen Tumor verstehen kann. Nun sei aber zwischen Tumor und Hypertrophie ein eklatanter Unterschied, indem ersterer aus versprengten Keimen, diese aber aus schon vorhandenen normalen Gewebselementen sich entwickle. Wenn man ferner diese beiden Prozesse nicht strenge auseinanderhalte, so würden sich die Schwierigkeiten bei der Beurteilung der Fälle von einseitiger Mammahypertrophie bedeutend steigern, denn hier müßte das klinische Bild, weil ihm ein Hauptsymptom, nämlich das Betroffensein beider Brustdrüsen fehle, in den Hintergrund treten. Ueberhaupt sollten einseitige Vergrößerungen der Brustdrüse als Hypertrophien nur dann anerkannt werden, wenn dies die anatomische Untersuchung bestätigt. Die Diagnose der einseitigen Mammahypertrophie gibt allerdings leichter zu Irrtümern, wie zur Verwechslung mit Tumoren, Anlaß. Doch muß man trotzdem die Bezeichnung diffuses Fibrom für eine bestimmte Form der Mammahypertrophie heutzutage gelten lassen, umsomehr als die meisten Lehrer unter dem Ausdruck diffuses Fibrom der Mamma keine echte autonome Geschwulst mit expansivem Wachstum, sondern

einen hyperplastischen Prozeß und zwar die Bindegewebshyperplasie der Mamma verstehen.

Eine partielle Mammahypertrophie kommt nach Schüßler überhaupt nicht vor und die in der Literatur als solche beschriebenen Fälle wurden später alle als Tumoren, meistens als Fibrome erkannt.

Sehr zweckmäßig unterschieden die neueren Autoren bei der diffusen Mammahypertrophie noch die Pubertätshypertrophie der Mamma, welche zur Zeit der Geschlechtsreifung entsteht, und die Graviditätshypertrophie, welche sich während der Schwangerschaft ausbildet. Beide beruhen ja, wie wir weiter unten sehen werden, nach Schüßler auf der gleichen Ursache, zeigen aber entsprechend den verschiedenen Stadien der Entwicklung der weiblichen Brustdrüse verschiedene histologische Bilder.

Ueber die Entwicklung und das Zustandekommen dieses krankhaften Prozesses äußern sich die einzelnen Autoren in nachstehender Weise. Virchow hält daran fest, daß der Prozeß unter entzündlichen Erscheinungen beginne, sich im interstitiellen Bindegewebe entwickle, so daß zuletzt ein derbes, zur Retraktion geneigtes, die Drüsenstruktur mehr und mehr vernichtendes Gebilde entstehe. Auch Speth sagt, die Mammahypertrophie sei nichts anderes als der Anfangszustand eines sämtliche Organteile der Brustdrüse berührenden, mit seröser Durchfeuchtung und Schwellung des ganzen Organs einhergehenden Ent-

zündungsprozesses und beschreibt seinen Verlauf ungefähr folgendermaßen: Die Schwangerschaft (für ihn der Hauptgrund der Mammahypertrophie) übt einen gewaltigen Reiz auf die epithelialen Elemente, besonders aber auf das Bindegewebe der Brustdrüse aus, so daß letzteres in besonders reichem Maße zur Entwicklung kommt. Später schrumpfen die gewucherten Bindegewebsfasern und verdrängen hiedurch das Drüsengewebe teils direkt, teils durch Unterbindung der Säftezufuhr.

Habermann ist der Ansicht, daß durch nicht näher benannte einwirkende Reize zuerst das Epithel der Drüsen in Wucherung gerate; von da aus greife der Reiz zunächst auf das zarte periacinöse und erst zuletzt auf das kräftiger entwickelte interglanduläre Bindegewebe über.

Nach Schüßler endlich entwickelt sich zuerst junges Bindegewebe. In dieses sprossen Zweige des Drüsengangwerkes hinein. Dann konsolidiert sich das ursprüngliche Bindegewebe, während im periacinösen noch Proliferation besteht.

Mit der diffusen Mammahypertrophie wurden vom Beginn der Erkenntnis dieses Krankheitsprozesses bis in die jüngste Zeit die verschiedensten Momente in ursächlichen Zusammenhang gebracht. Klebs und Labaraque vertreten die Ansicht, daß Störungen in der Menstruation die Hypertrophie der Brustdrüse bedingen, und Labaraque teilt uns zur Begründung eine ganze Reihe von Fällen mit,

in denen die Hypertrophie teils vor Eintritt der Menstruation teils bei Unregelmäßigkeit derselben oder bei plötzlichem Ausbleiben sich zu entwickeln begann. Auch Fingerhut betont, daß die Hypertrophie der Brustdrüse infolge von Unregelmäßigkeit in der Menstruation auftrete. Nach Virchow handelt es sich, wie bereits oben erwähnt, ursprünglich um Entzündungsprozesse. Speth, der uns eine Aufzählung sämtlicher von den einzelnen Autoren angeführten Ursachen der Mammahypertrophie gibt, teilt sie in prädisponierende und in direkt veranlassende, und zählt zu den ersteren Jugend, frühzeitige Menstruation, zu den letzteren alle Umstände, die Dysmenorrhoe und Amenorrhoe hervorrufen können, ferner die Schwangerschaft, dann noch exzitierende Nahrung und Getränke, wiederholte Reizung der Brüste, Erkältung, Traumen, endlich Chlorose und Erkrankung der Ovarien. Auch die hereditäre Disposition führt er an. Menstruationsstörungen haben nach seiner Ansicht bei der Entstehung der Mammahypertrophie eine hervorragende Bedeutung. Die hauptsächlichste Ursache aber sei die Schwangerschaft; durch diese wurde auch in dem von ihm beobachteten Falle die Hypertrophie hervorgerufen („sie gab den eigentlichen Anstoß für die Entwicklung des Prozesses, der mit einer interstitiellen Mastitis begann").

Fränkel kommt auf Grund des von ihm beobachteten und beschriebenen Falles zu dem Schluß, daß langandauernde Hyperaemie der

Brustdrüsen die diffuse Hypertrophie derselben zur Folge habe. Er erklärt die bei seiner Patientin bestehende langjährige Amenorrhoe und Uterusatrophie als eine Folge der mit Hyperaemie einhergehenden oder durch sie bedingten diffusen Hypertrophie der Mamma. Die Anaemie der inneren Genitalien deutet nach ihm auf eine durch 6 Jahre bestandene Hyperaemie der Brustdrüsen hin, deren Endresultat die diffuse Hypertrophie derselben war.

Die von Virchow und Klebs aufgestellte Entzündungstheorie, deren wärmster Anhänger in späterer Zeit Speth war, weist Schüßler in seiner Arbeit über Mammahypertrophie energisch zurück, indem er behauptet, daß Druckempfindlichkeit und Spannung in den Brüsten Zeichen von Kongestion, nicht aber von Entzündung seien. In diesem Falle müßte ferner zuerst ein Stadium der entzündlichen progredienten Neubildung auftreten, dem ein solches der Schrumpfung folgen müsse. Dafür fänden sich aber weder anatomische Belege noch die klinische Bestätigung. Demgegenüber betonen aber Virchow und auch Klebs, daß eine solche Schrumpfung bei der diffusen Mammahypertrophie wohl vorkomme, und Speth konstatierte zu wiederholten Malen bei seinem Fall nach Nachlaß des Reizes nach beendeter Schwangerschaft ein Kleinerwerden des Tumors.

Die von anderen Autoren als ursächlich angeführten Momente, wie Dysmenorrhoe, Amenorrhoe, Chlorose, pathologische Zustände

der Genitalien, exzessive sexuelle Tätigkeit, wiederholte mechanische Reizung der Brustdrüsen, Traumen sind nach Schüßler eher zufällige begleitende Umstände als wahre Ursachen, weil sie eben so oft fehlen.

Die oft beobachtete Tatsache, daß in der Schwangerschaft entstandene Brustdrüsenhypertrophien sich nach Beendigung derselben ganz oder teilweise zurückbilden können, um in einer neuen nachfolgenden Schwangerschaft in verstärktem Maße wieder aufzutreten, hat Schüßler zu der Erkenntnis geführt, daß es sich bei der Entstehung der Mammahypertrophie nicht um äußere sondern um innere Ursachen, also um eine Disposition handeln müsse. Schüßler sieht daher den Hauptfaktor für das Zustandekommen der pathologischen Mammahypertrophie in einer abnormen Reaktion der weiblichen Brustdrüsen, auf den in gewissen Zeiten (Pubertätszeit und Graviditätszeit) des Geschlechtslebens des Weibes vermehrten physiologischen Wachstumsreiz, so daß die physiologischen Grenzen überschritten werden.

Schüßler läßt dabei unentschieden, ob es sich um eine erworbene oder kongenitale Disposition handelt. Für die Annahme, daß wenigstens in manchen Fällen wahrscheinlich eine kongenitale Disposition vorhanden war, sprechen die nachstehenden Angaben. So berichtet Bittner über einen Fall von Hyperplasie beider Mammae bei einem 6 Monate alten Mädchen: beide Mammae waren sym-

metrisch vergrößert, hatten Form und relative Größe von normal entwickelten Brüsten erwachsener Individuen, waren nicht schmerzhaft und leicht kompressibel. Bei der Untersuchung fühlte man einzelne Knollen und traubenartige Läppchen. Die Warzen waren gut entwickelt, nicht eingezogen. Auch sonst sind vereinzelt angeborene bezw. vorzeitige Entwicklung der Mammae beobachtet worden. Ramon de la Sagra erzählt von einer starken kongenitalen Entwicklung beider Brustdrüsen; Wilson von einem Mädchen, das bei der Geburt hühnereigroße Brüste gehabt habe, die bereits im fünften Lebensmonat so groß waren wie bei einem ausgebildeten Mädchen; endlich Lebeau von einem Mädchen, das bei der Geburt ausgebildete Brüste gehabt habe und mit 3 Monaten bereits menstruierte. Ferner ist in der Literatur in 5 Fällen von Pubertätshypertrophien (Gräss, Donati, Engländer, Sheen, Humbert) angegeben, daß die Kranken schon von frühester Jugend an abnorm große Brüste gehabt hätten. Auch bei dem in der Münchner Klinik beobachteten Fall traf dies zu. Im Fall Engländer endlich wird die hereditäre Anlage zu Brustdrüsenhypertrophie durch die Tatsache bestätigt, daß die Mutter der Patientin ebenfalls eine vergrößerte rechte Brust hatte.

Eine Bestätigung seiner Ansicht über die Entstehung und das Wesen der Mammahypertrophie sieht Schüßler darin, daß in fast allen Fällen der Beginn der Erkrankung ent-

weder in die Zeit der Pubertät oder in die der ersten Gravidität fällt. Auch Velpeau hat die meisten Fälle in der Pubertätszeit gesehen. Weiterhin betont noch eine Reihe von Autoren das Zusammentreffen des Beginns der Brustdrüsenhypertrophie mit dem Eintritt in die Geschlechtsreife oder mit dem Eintritt in die Gravidität.

Gehen wir nun über zur Entwicklung des klinischen Bildes der Brustdrüsenhypertrophie, dessen verschiedene Symptome, so anscheinend bedeutungslos sie auch einzeln betrachtet erscheinen mögen, in ihrer Gesamtheit doch bis zu einem gewißen Grad für die Mammahypertrophie charakteristisch sind. Es sind zwar, wie bereits oben erwähnt, Fälle von Mammahypertrophie schon bei der Geburt und in der Kindheit beobachtet worden, in der weitaus größten Mehrzahl aber betrifft das Leiden Individuen im Alter von 14—26 Jahren. So führt Labaraque 26 Fälle an, worunter 21 mal die Patientinnen zwischen 14 und 25 Jahre zählten. Barton ferner berichtet, daß er 34 Fälle ähnlicher Art in der Literatur gefunden habe, dabei waren 21 der Erkrankten unter 25 Jahre, viele waren 17—20 Jahre alt. Nach Kohlgrüber endlich ist am häufigsten das Alter von 14 –16 Jahren befallen.

Die Beziehungen zwischen der Mammahypertrophie und der geschlechtlichen Entwicklung sind von vielen Autoren ganz besonders betont worden. So soll sich nach Billroth die diffuse Mammahypertrophie immer

gleich bei der ersten Menstruation oder doch bald nachher entwickeln. Unter 31 von Symens angeführten Fällen ist die Affektion 12 mal zur Zeit der Pubertät und 9 mal während der ersten Gravidität eingetreten. In den von Schüßler erwähnten 14 Fällen entwickelte sich der krankhafte Prozeß sogar 12 mal während der Zeit der Geschlechtsreifung. Es gibt jedoch auch Ausnahmen, Fälle, wo sich das exzessive Wachstum bereits vor Eintritt der Menstruation zu zeigen anfing, andererseits auch solche, bei denen die Krankheit erst 2—3 Jahre und noch später nach dem Eintritt der ersten Menstruation zur Entwicklung kam.

Ein anderes klinisches Symptom unserer Erkrankung von besonderer Bedeutung ist das doppelseitige Auftreten der Affektion. So schreibt Klebs: „Ebenso ist bemerkenswert, daß die hypertrophische Bildung, wenn sie in hervorragender Weise an den drüsigen Apparaten des Organs vor sich geht, gewöhnlich die ganze Drüse, meistens sogar beide gleichzeitig und gleichmäßig befällt."

Von den 34 von J. M. Barton in der Literatur gefundenen Fällen zeigten 22 die Hypertrophie an beiden Brüsten und Symens fand unter 31 Fällen von Mammahypertrophie 26 mal beide Brustdrüsen ergriffen. Auch Billroth, Schüßler, Donati und Habermann behaupten, daß die diffuse Mammahypertrophie fast nur doppelseitig auftritt, und die drei ersten der genannten Autoren

gehen noch weiter, indem sie die Doppelseitigkeit der Affektion geradezu als charakteristisch für die diffuse Mammahypertrophie hinstellen. — In manchen Fällen werden nicht beide Drüsen gleichzeitig von der Erkrankung befallen, sondern das abnorme Wachstum der zweiten Brust beginnt erst ein halbes Jahr bis ein Jahr später. Oft besteht auch in der Größe zwischen der rechten und der linken Brustdrüse ein erheblicher Unterschied.

Von nahezu sämtlichen Autoren wird angegeben, daß die Entwicklung der Krankheit immer sehr rasch vor sich gehe, so daß die vergrößerten Brüste schon nach kurzer Zeit bis über den Nabel herabhängen, ja in einigen Fällen reichten die hypertrophischen Brüste bis zur Spina iliaca anterior und bis zum großen Trochanter. Die durchschnittliche Entwicklungsdauer beträgt nach Billroth u. a. zwischen 2—4 Monate. Die kürzeste Zeitdauer bis zum höchsten Grad des Wachstums wurde im Fall Herczel beobachtet, wo schon nach sechs Wochen die Mammae so groß waren, daß sie bis zur Symphyse herabhingen. Manchmal aber ist das Wachstum ein langsameres, so daß mehrere Jahre vergehen, bis die Brüste eine solche enorme Größe erreichen.

Immer bleiben die hypertrophierenden Drüsen, nachdem sie ein bestimmtes Volumen erreicht haben, in ihrem Wachstum stehen. Ein Weiterschreiten des Prozesses ad infinitum findet also nicht statt. Doch können die Brustdrüsen in einzelnen Fällen, nachdem die

größte Ausdehnung scheinbar erreicht ist, noch schubweise mit jeder Menstruation, besonders aber mit jeder Gravidität etwas zunehmen, um dann aber doch schließlich in ihrem Wachstum definitiv Halt zu machen.

Was das Verhalten der Menstruation bei der diffusen Mammahypertrophie anbelangt, so ist dasselbe in den einzelnen Fällen ein ganz verschiedenes. Symens erwähnt, daß sich meistens die Angabe findet, daß mit oder kurz vor Eintritt der Mammahypertrophie die Menses cessierten, jedenfalls daß Anomalien der bisherigen regelmäßigen Menstruation sich zeigten. Auch Klebs ist der Ansicht, daß zwischen der Mammahypertrophie und der dabei vorhandenen Sparsamkeit der Menstruation ein Zusammenhang bestehe, zumal auch die Brustdrüsen während der Periode anschwellen. Daß in früherer Zeit von vielen Autoren die Menstruationsstörungen als Grundursache der Mammahypertrophie angesehen wurden, ist schon erwähnt. Schüßler dagegen, der den ursächlichen Zusammenhang zwischen Menstruationsstörungen und Mammahypertrophie direkt bestreitet, will sie auch nicht als Folgezustand dieser Erkrankung angesehen wissen, wie z. B. Engländer und Kirchheim, sondern er betrachtet die Menstruationsstörungen bei der Mammahypertrophie, da ebenso oft die regelmäßige Fortdauer der Menses unbeeinflußt bleibt, als zufällige Begleiterscheinungen unserer Erkrankung. Tatsächlich ist die Periode häufig regelmäßig und

in vielen Fällen der Allgemeinkonstitution entsprechend spärlich oder gar aussetzend, darf aber deshalb in diesen Fällen noch nicht als Folge der Mammahypertrophie angesehen werden, sondern läßt sich ebenso gut als Folge der Blutarmut erklären.

Wie die weiblichen Brustdrüsen schon unter physiologischen Verhältnissen, insbesondere durch den Eintritt des Individuums in die Geschlechtsreife und ferner durch Schwangerschaft und das Stillgeschäft beeinflußt, in Bezug auf Größe und Form weitgehende individuelle Verschiedenheiten zeigen, so gleichen sich auch die pathologisch-hypertrophierten Brustdrüsen der einzelnen Erkrankten keineswegs hinsichtlich ihrer Gestalt. Im Anfang der Erkrankung sind die Mammae vorspringend, stark gewölbt, ohne Anlage zum Hängen; später hingegen werden sie weicher und länger, hängend, und stielen sich ab. So kommt es, daß von den einzelnen Autoren alle Formen von der halbkugeligen angefangen bis zur starkgestielten Birnform beschrieben worden sind. Die Gestalt der hypertrophischen Mammae hängt wohl zum größten Teil von der Beschaffenheit des Bindegewebes ab; sodann wird beim längeren Bestehen der Krankheit sich durch das Gewicht der Brüste gemäß der Schwere stets ein geringerer oder größerer Grad von Abstielung ausbilden.

Auffallend ist, daß die Warze sich an der allgemeinen Hypertrophie der Drüse nicht be-

teiligt. Sie ist entweder nur von gewöhnlicher Größe, d. h. nach Umfang und Hervorragung dem Alter des Individuums entsprechend, oder wie in den weitaus meisten Fällen abnorm klein, geschrumpft und liegt im Niveau der Haut oder sogar noch unter demselben.

Bei der Durchsicht der Literatur zeigt sich, daß Sekretion von milch- oder colostrumähnlicher Flüssigkeit bei der in der Pubertätszeit sich entwickelten Form der Mammahypertrophie niemals beobachtet wurde. Bei den Graviditätshypertrophien ließ sich, wie aus der normalen Drüse einer Schwangeren, in den meisten Fällen Colostrum ausdrücken. In der Laktationsperiode war die Milchproduktion der hypertrophischen Brüste fast immer unter der Norm, nur einigemale wird von spontanem Abfluß der Milch berichtet. In der größten Mehrzahl der Fälle wurde der Säugling nicht gestillt, entweder wegen Milchmangels trotz Drüsenhypertrophie, oder weil die Warze so unscheinbar entwickelt oder gar eingezogen war, oder endlich deshalb, weil der Arzt das Stillen widerraten hatte, indem er sich dann eine umso energischere Involution der Drüsen während des Puerperiums versprach.

Was die Beschaffenheit der die hypertrophischen Drüsen bedeckenden Haut anlangt, so zeigt dieselbe fast durchgehends nur geringe Veränderungen. Solange sie noch wenig gespannt ist, treten die Blutgefäße in ihr wenig hervor. Später aber erscheinen die Ve-

nen stark erweitert, ziehen in reich verzweigten Netzen in den vorderen oberen Teilen bläulich durch die Haut hindurchschimmernd, nach der Vena subclavia und axillaris zu. Die Haut kann dabei verdünnt sein, weil das subkutane Fett geschwunden ist, und läßt sich oft nicht mehr in Falten abheben, verschmilzt aber nur ausnahmsweise mit dem darunter liegenden Drüsenkörper (wie in den Fällen Billroth, Fränkel, Carless).

In den abhängigen Partieen entwickelt sich mit der Zeit infolge dort herrschender Zirkulationsstörungen ein chronisch-ödematöser Zustand, sodaß die Haut in diesem Bezirke verdickt und ödematös erscheint.

Der Hauptgrund dafür, daß die Mammahypertrophie in ihrem Anfangszustand so selten Gegenstand direkter ärztlicher Beobachtung wird, muß darin erblickt werden, daß die Erkrankung im Beginn in der Regel gar keine Beschwerden macht, und daß in der Zeit der Pubertät und Gravidität, wo schon physiologischerweise eine raschere Entfaltung der Brustdrüse stattfindet, ein stärkeres Wachstum der Brüste der Trägerin der Krankheit nicht auffällt. Virchow zählt ja die Schmerzhaftigkeit im Beginn der Erkrankung zu den Symptomen. Tatsächlich zeigt sich dieselbe nur in der Minderzahl der Fälle und Speth glaubt, daß sie immer dann auftrete, wenn die Grundursache der Mammahypertrophie eine interstitielle Mastitis ist. Im weiteren Verlaufe der Krankheit, d. h. sobald die Brüste

eine erheblichere Größe erreicht haben, werden die Patientinnen durch das Gewicht der Brüste außerordentlich belästigt, und zwar in jeder Körperstellung, sowohl beim Gehen, als auch beim Sitzen und Liegen. Die aufrechte Haltung ist erschwert, so daß solche Kranke gebückt gehen, was Anlaß zur Entwicklung einer Kyphose geben kann (Fall Gräß, Kohlgrüber, Hey, Billroth). Auch in dem in hiesiger Klinik beobachteten und operierten Fall hatte sich eine Kyphose der Brustwirbelsäule entwickelt. Bei der Rückenlage solcher Erkrankten aber drückt das Gewicht der Brüste auf den Thorax, komprimiert ihn und behindert dadurch die freie Atmung. Alle diese Beschwerden rein mechanischer Natur treten in den Hintergrund gegenüber den Einflüssen der Mammahypertrophie auf das allgemeine Befinden der Patientinnen. Hand in Hand nämlich mit der Größenzunahme der Mammae und der Dauer der Erkrankung geht eine mehr oder minder starke Abmagerung des gesamten übrigen Körpers und eine chronische Anämie, die beide zu hochgradigster Erschöpfung führen können. Ferner gesellen sich in diesem zweiten Stadium der Krankheit auch häufig Komplikationen zu der ursprünglichen Erkrankung und diese können unter Umständen den Tod des Individuums herbeiführen. Am häufigsten bilden sich Abscesse im Drüsenkörper, die zwar nach außen durchbrechen, aber eiternde Fisteln mit schlechter Tendenz zur Heilung hinterlassen können. In mehreren

Fällen trat Gangrän infolge der starken Spannung oder durch die Kompression der Haut ein, sogar mit tödlichem Ausgang, wenn die Amputation der erkrankten Brust nicht rechtzeitig vorgenommen wurde. In dem zweiten von Billroth beobachteten Fall endlich führte ein von einer Excoriation nach einem Kompressivverband ausgehendes Erysipel den Tod der Patientin herbei.

Nicht jede hypertrophierte Brustdrüse bietet bei der Palpation die gleichen Erscheinungen. Doch entspricht die Resistenz im allgemeinen der einer normalen, sich zur Laktation vorbereitenden Mamma. Ueberall fühlt man harte Stränge und knollige Verdickungen ohne deutliche Abgrenzung, wie bei der Brust einer Säugenden. Diese Knollen lassen sich wohl etwas gegeneinander verschieben, aber man kann sie nicht, wie einen circumscripten Tumor völlig umgreifen. Wohl in allen Fällen wird sich deutlich der lappige Bau der Brustdrüse nachweisen lassen. Das Gefühl von wirklicher Fluktuation darf nicht gegeben sein.

Schüßler, der als Ursache der Mammahypertrophie die abnorme Reaktion auf den in der Zeit der Geschlechtsreifung und der Schwangerschaft vermehrten physiologischen Wachstumsreiz annimmt, erklärt die Tatsache, daß manche Brustdrüsen sich zur Zeit der Geschlechtsreifung normal verhalten, in der Graviditätszeit aber hypertrophieren, damit, daß der Wachstumsreiz während der Schwanger-

schaft der stärkere sei. Pubertätshypertrophien müßten sich also demnach bei hinzutretender Schwangerschaft stets rasch vergrößern. So war es tatsächlich auch in dem zweiten von Billroth beobachteten Fall, wo die Patientin im 19. Lebensjahre die auffallende Vergrößerung ihrer Brüste bemerkte. Bis zum 22. Jahre nahmen dieselben an Größe langsam zu, um dann mit Beginn einer Schwangerschaft so enorm rasch zu wachsen, daß sie in kurzer Zeit bis über den Nabel herabhingen. Auch in dem von Lotzbeck beobachteten Fall trat die erste Anschwellung mit 20 Jahren ca. walnußgroß auf, welche sich in einer drei Jahre später folgenden Schwangerschaft und in einer nächsten rasch vergrößerte. In anderen Fällen aber verhielten sich die in der Pubertät entstandenen Hypertrophien auch anders. So berichtet Donati von seiner Patientin, daß die Brüste sich mit dem Eintritt der Menses abnorm stark entwickelten, in einer folgenden Schwangerschaft aber sei keine Vergrößerung eingetreten. Nach Benôit et Monteils hat sich eine während der Geschlechtsentwicklung entstandene Brustdrüsenhypertrophie, nachdem sie 8 Jahre unverändert geblieben war, im Verlauf von drei Schwangerschaften sogar völlig zurückgebildet.

Von besonderem Interesse endlich sind jene Fälle, in denen sich die während einer Schwangerschaft entstandenen Mammahypertrophie jedesmal nach Beendigung derselben zurückbildete. So berichtet Jördens (La-

baraque) von einer Frau, bei der in jeder Schwangerschaft auch eine Brustdrüsenhypertrophie auftrat. Van Swieten (Labaraque) beobachtete eine Patientin, bei welcher während einer Schwangerschaft sich die rechte Mamma vergrößerte und in 8 Monaten eine derartige Ausdehnung erreichte, daß sie bis auf die Oberschenkel der Patientin herabreichte. Nach einem günstig verlaufenen Puerperium bildete sich die Geschwust innerhalb zweier Monate, ohne eine Verhärtung zurückzulassen, fast ganz zurück. Nach 2 Jahren waren bei einer abermaligen Schwangerschaft dieselben Erscheinungen mit demselben Ausgang zu beobachten. Im Fall Monod (Schüßler) bildete sich die abnorme Schwellung beider Brüste nach der Entbindung fast bis auf die normale Größe zurück, um bei der nächsten Gravidität im vermehrten Maße wiederzukehren, im Puerperium fand dann wieder die Involution der Drüse statt usw. In dem von Symens beobachteten Fall trat seit September 1896 abnormes Wachstum der Brüste ein. Im Dezember 1896 erfolgte die Geburt eines Kindes. Bald darnach stellte sich eine puerperale Mastitis der linken Brust ein. Die Patientin stillte das Kind mit der ebenfalls hypertrophischen rechten Brust und nährte es $^3/_4$ Jahre lang. Die Brüste schwollen in dieser Zeit wieder ab und wurden vollkommen normal. Die linke Brust wurde sogar noch kleiner als vorher. 4 Jahre später erreichten die Mammae während einer neuen Schwangerschaft

wiederum die frühere außergewöhnliche Größe. Weiterhin erzählt Rosinsky von einer 28Jahre alten, im 6. Monate Schwangeren, bei der schon zum viertenmale eine kolossale Hypertrophie der Brüste eintrat, welche im Puerperium schwand. Bei der von Speth beobachteten 26jährigen Frau trat bald nach der ersten Geburt, besonders als die Menses sich wieder einstellten, eine teilweise Rückbildung des krankhaften Zustandes ein. Hypertrophie und Rückbildung wiederholten sich in diesem Falle in 5 Schwangerschaften, aber jedesmal blieb die kranke rechte Brust größer als zuvor. — In der Gravidität entstandene Mammahypertrophien pflegen sich also in den meisten Fällen nach Ablauf der Schwangerschaft spontan mehr oder weniger vollkommen zurückzubilden, bei der nächsten Schwangerschaft aber kehrt der abnorme Prozeß gewöhnlich in erhöhtem Maße wieder, so daß schließlich doch die Amputatio mammae ausgeführt werden muß.

Bevor wir nun zur Aufzählung der therapeutischen Maßnahmen übergehen, sollen hier noch einige Worte über den Ausgang und die Prognose dieser Erkrankungsform eingeflochten werden. Alle Autoren sind sich darüber einig, daß ein kontinuierliches Wachstum ad infinitum bei der Mammahypertrophie nicht vorkommt. Auch wird durch diesen Zustand der Tod nicht direkt veranlaßt. Trug doch die von Gräß behandelte Kranke ihre hypertrophischen Brüste 18 Jahre lang. Nur in

den selteneren Fällen allerdings bleibt die Krankheit stationär, d. h. mit Abnahme aller Symptome fühlt sich die Patientin leidlich wohl. Nur in vereinzelten Fällen ist der Tod nach langer Dauer der Krankheit infolge allmähliger Entkräftung eingetreten. Viel häufiger wird er durch die hinzutretenden Komplikationen veranlaßt. Auch Spet h, der die Prognose der Mammahypertrophien für ungünstig erklärt, insoferne nie ein Rückgang oder eine völlige Heilung erwartet werden könne, gibt zu, daß in den allermeisten Fällen für das Leben keine unmittelbare Gefahr bestehe. Ernster als gewöhnlich ist die Prognose bei den Graviditätshypertrophien, wo der Krankheitsprozeß übermäßig schnell an Ausdehnung gewinnt, so daß neben der Gefahr einer Komplikation noch die Möglichkeit akuter Erschöpfung gegeben ist. Im großen und ganzen ist also die Prognose der Mammahypertrophie quoad vitam nicht ungünstig zu stellen.

Von therapeutischen Mitteln zur Bekämpfung der Mammahypertrophie ist eine große Anzahl versucht worden. Die meisten derselben haben sich als wertlos erwiesen. So wurden in früherer Zeit die Venaesectio, Incisionen und Scarificationen ohne jeden Erfolg angewandt. Ebenso unwirksam war die Ableitung auf den Darm oder auf die Haut. Andere Mittel, wie Jod und die häufig geübte Kompression haben sich als nicht unbedenklich erwiesen. Jod wurde zufolge seiner resorbierenden Kraft und seiner Fähigkeit, den allgemeinen Stoff-

wechsel zu fördern, vielfach angewandt und zwar äußerlich in Form von Salben, innerlich in Form von Jodeisen, Jodtinktur und Jodkali, letzteres auch subkutan. In kleinen Dosen hat es zwar lokale Wirkung, in größeren Dosen aber wird der Allgemeinzustand nur zu bald ungünstig beeinflußt, was zur Unterbrechung der Kur führen muß. Eine dauernde Verkleinerung der hypertrophischen Mammae ließ sich durch die Anwendung dieses Mittels nicht erzielen. Die Kompression der Brustdrüsen mittelst entsprechender Bandagen, elastischer Binden oder nach der Form der Brüste gegossener Bleiplatten erwies sich auch in den Fällen, wo sie energisch angewandt wurde, als zwecklos. Zudem kann diese Methode auch gefährliche Zustände herbeiführen, insoferne als an dabei entstehende Erosionen sich Gangrän oder Erysipel (wie im II. Fall Billroths) mit nachfolgendem Exitus anschließen können.

Habermann empfiehlt in den Fällen, in denen die Pubertätshypertrophie mit Chlorose kompliziert ist, eine energische Bekämpfung der letzteren, da nach Beseitigung dieser mit der regelmäßigen Wiederkehr der Menses auch die Brustdrüsenhypertrophie geschwunden sein soll.

Fränkel machte bei seiner Patientin einen Versuch mit der Organotherapie in Gestalt von Mammaextrakttabletten. Er wurde dazu angeregt durch die resorbierende Wirkung des Thyreoidins bei Schilddrüsenhypertrophie und durch die Mitteilungen Bells,

wonach Mammaextrakt auf Fibrome und Hyperplasien des Uterus sowie der Ovarien eine günstige Wirkung haben sollte. Er erreichte damit zwar eine Besserung des Allgemeinbefindens und den Wiedereintritt der Menses, das Wachstum der Brüste aber nahm ungestörten Fortgang.

Nachdem so in den einzelnen Fällen meist alle konservativen therapeutischen Maßnahmen erschöpft waren, blieb als letzte Zuflucht nur noch die Amputatio mammae übrig. Es ist dies in der Tat die einzig zweckmäßige und erfolgreiche Therapie, weil sie das Uebel radikal heilt und bei exakter Ausführung eine Wiederkehr desselben unmöglich macht. Sie wurde in vielen Fällen mit Erfolg ausgeführt (Heß, Gräß, Glück). Bei Heilung der Wunden per primam hob sich der Allgemein- und Ernährungszustand der Patientinnen in kürzester Zeit dauernd. Bezüglich des Zeitpunktes der Operation äußern sich fast alle Autoren dahin, daß die Ablatio mammae dann zu erfolgen habe, wenn bei der Trägerin der hypertrophischen Brüste sich Ernährungsstörungen einstellen oder sie in ihrer Berufsarbeit stärker beeinträchtigt wird. Symens ist noch radikaler: er will die Operation möglichst frühzeitig ausgeführt wissen, weil ein einmaliger akuter Blutverlust leicht überstanden werde, während die später sich einstellende Kachexie und chronische Anämie einer Behandlung nur schwer zugänglich sei. Der Blutverlust bei der Operation wird von

einzelnen als reichlich, von anderen als nicht sehr profus angegeben, wieder andere bezeichnen den Blutverlust als nur gering. Die Möglichkeit starker Blutungen und die Gefahr des Lufteintrittes in die großen ausgedehnten Venen gelten als Hauptgefahren bei der Operation. Durch schnelles Unterbinden oder rasche manuelle Kompression der durchschnittenen Gefäße läßt sich beides leicht vermeiden. Uebrigens kann nach Dr. Leisrink die Operation auch in Blutleere ausgeführt werden. Er sticht durch die Basis der Mamma eine lange Nadel und legt darum einen Gummischlauch in Achtertouren an. Bei der doppelseitigen Mammahypertrophie können bei kräftigen Personen beide Brustdrüsen in einer Sitzung entfernt werden. Bei bereits geschwächten Individuen empfiehlt es sich mehr zunächst nur die eine und nach kurzem Zwischenraum auch die andere Brust zu amputieren.

Manchmal wurde im Anschluß an die Entfernung der einen Brustdrüse für kurze Zeit ein rascheres Wachstum der übrig gebliebenen beobachtet (Fall Symens). Im Falle Le Double's dagegen wurde nach einseitiger Exstirpation die andere Brustdrüse weicher und kleiner. In neuerer Zeit hat Kirchheim eine etwas konservativere Methode angewandt: er schnitt nämlich, als er sich durch Augenschein von der Gutartigkeit der von ihm operierten Brustdrüsengeschwülste überzeugt hatte, aus beiden Brustdrüsen nur einzelne

Segmente heraus. Als jedoch die zurückgebliebenen Reste von Drüsengewebe auch weiterhin wucherten, so machte er auf dringenden Wunsch der Patientin beiderseits die vollständige Amputation der Brustdrüsen.

Fassen wir von den im Vorstehenden ausführlich besprochenen zahlreichen Symptomen der Mammahypertrophie die prägnantesten in Kürze nochmals zusammen, so ergibt sich folgendes klinisches Krankheitsbild: Die diffuse Mammahypertrophie entsteht meist unvermerkt, nur selten begleiten ihren Anfang Schmerzen. Sie entwickelt sich fast regelmäßig zur Zeit des Eintritts der ersten Menstruation oder bald nachher oder in der ersten Gravidität. Ausnahmen kommen natürlich vor. In der Mehrzahl aller Fälle ergreift das Leiden beide Brustdrüsen. Die Entwicklung der Krankheit bis zu ihrem Höhepunkt erfolgt in der Regel in kurzer Zeit. Die durchschnittliche Zeitdauer der Entwicklung wird auf 2—4 Monate angegeben. Ein Wachstum in infinitum findet nicht statt, sondern schließlich bleiben die Brustdrüsen auf dem erreichten Größenzustand stehen. Die Brustwarzen nehmen an der Hypertrophie nicht teil, im Gegenteil sind sie meist kleiner als normal, verstrichen oder gar eingezogen. Die Form der Brust variiert wie auch in der Norm erheblich, nur bei längerem Bestande entwickelt sich durch die Schwere der Brüste häufig Stielbildung. Die bedeckende Haut ist in den abhängigen Partien verdickt und ödematös, in

den oberen Teilen schimmern erweiterte Venen bläulich hindurch. Oft verliert die Haut infolge der enormen Ausdehnung der Brustdrüsen ihr subkutanes Fett, wird dünn, verschmilzt aber doch nicht mit der darunterliegenden Drüse. Pubertätshypertrophien liefern niemals milch- oder colostrumähnliches Sekret, bei den meisten Schwangerschaftshypertrophien dagegen läßt sich Colostrum und im Puerperium Milch ausdrücken. Das Drüsengewebe erweist sich in allen Fällen, abgesehen von denen, in welchen die Hypertrophie mit Tumorenbildung kombiniert waren, wie im zweiten Fall Billroths und im Falle Glücks, für das Tastgefühl unverändert, d. h. es entspricht der Resistenz der normalen Mamma in der Schwangerschaft und zeigt deutlich den lappigen Bau. Die in der Gravidität entstandenen Brustdrüsenhypertrophien bilden sich nach beendeter Schwangerschaft wenigstens teilweise wieder zurück, zeigen aber in der folgenden Schwangerschaft die Neigung zu erneuter Anschwellung in vermehrtem Maße. Die anfänglich beschwerdelose Mammahypertrophie belästigt später ihre Trägerinnen in hohem Grade durch Zerrung von seiten der schweren Brüste und durch Behinderung der Atmung und wird zu einer wirklich bedrohlichen Krankheit durch die erfolgende Abmagerung und Entkräftung. Die häufigsten Komplikationen der Mammahypertrophie sind Abszesse infolge von Mastitis, Gangrän der Haut, Erysipel. Die Pro-

gnose des Leidens ist abgesehen von den Komplikationen, die den Tod der Patientin herbeiführen können, quoad vitam nicht ungünstig. Ernster ist wegen der rapiden Größenzunahme die Prognose bei der Graviditätshypertrophie. Die einzig rationelle Therapie ist die Abtragung der Brustdrüsen.

Ungeachtet dieser stattlichen Reihe von klinischen Merkmalen, von denen einige von manchen Autoren geradezu als charakteristisch für die diffuse Mammahypertrophie angesehen werden, darf man es doch nicht wagen, aus dem Komplex der klinischen Symptome allein die Diagnose der diffusen Mammahypertrophie mit Sicherheit zu stellen, wenn man sich nicht der Gefahr der Verwechslung mit anderen pathologischen Zuständen der Brustdrüse aussetzen will. Zur Sicherung der Diagnose gehört unbedingt auch eine genaue mikroskopische Untersuchung. Dies hat man früher nur zu oft außer Acht gelassen, und so kam es, daß in vielen unter dem Namen Mammahypertrophie beschriebenen Fällen von Brustdrüsenvergrößerung die anatomische Untersuchung später multiple Tumoren, meist Fibrome oder Fibrosarcome feststellte. Außerdem waren die aus früherer Zeit mitgeteilten anatomischen Befunde recht spärlich und unvollständig, so daß man sich aus ihnen allein kein einheitliches Bild konstruieren konnte, und Schüßler mußte deshalb zur Darstellung des anatomischen bezw. histologischen Bildes der Mammahypertrophie noch theore-

tische Erörterungen zu Hilfe nehmen. In neuerer Zeit sind nun von verschiedenen Autoren auch ausführliche anatomische und histologische Untersuchungsergebnisse veröffentlicht worden, die in überzeugender Weise dartun, daß es in der Tat die zwei obengenannten Formen der diffusen Mammahypertrophie gibt: eine wahre, bei welcher das Drüsengewebe außerordentlich reichlich vorhanden ist, das Bindegewebe dagegen sich nur insoweit an der Größenzunahme der Drüse beteiligt, als es seiner innigen Beziehung zur Entwicklung der Drüse entspricht; und eine zweite Form, die Bindegewebshyperplasie oder das diffuse Fibrom der Mamma, wobei das interstitielle Bindegewebe der eigentliche Sitz der Wucherung ist und wo das wuchernde Bindegewebe die anfänglich in normaler Menge vorhandenen Drüsenelemente im Verlauf des krankhaften Prozesses teils durch Druck, teils durch Verlegung der Säftezufuhr mehr und mehr zur Verödung bringt.

Der Vollständigkeit halber sei hier eine genaue Beschreibung des anatomischen und mikroskopischen Befundes je eines Falles beider Formen der Mammahypertrophie angefügt.

So entwirft z. B. Schüßler, von dem ihm von Dr. Zinsmeister überlassenen Fall, in welchem es sich um eine doppelseitige Brustdrüsenhypertrophie bei einem 16jährigen Mädchen handelt, folgendes Bild der echten Mammahypertrophie: „Haut und darunterliegendes Fettgewebe verhalten sich normal.

Die eigentliche Drüse zeigt einen groblappigen Bau. Sie besteht aus einem fibrösen Stroma, in dem man schon mit unbewaffnetem Auge zahlreiche Durchschnitte von Drüsengängen eingestreut erblickt. Insbesondere in den dem Thoraxrand zugekehrten Partien der Drüse und da wieder am meisten gegen die Mitte zu stehen die Drüsenschläuche dicht gedrängt. An anderen Stellen wiederum sieht man fast nichts als Bindegewebe, nur ab und zu einen größeren Gang. Was die Verteilung des Drüsengangwerkes in der hypertrophischen Gewebsmasse anbetrifft, so fallen uns, wie bereits erwähnt, an manchen Stellen manchmal entsprechend einem ganzen großen Lappen schon makroskopisch die zahlreichen Drüsenschläuche auf. In anderen Lappen wechseln diese Stellen mit solchen ab, die ärmer an Drüsengängen sind, und hie und da findet sich auf größeren Strecken nichts als Bindegewebe. Wenn wir zunächst die erst erwähnten Partien untersuchen, so finden wir, daß die Art der Verzweigung ungefähr der normalen entspricht: Die Endkolben sitzen entweder direkt größeren Gängen auf oder diese teilen sich mehrmals in zahlreiche Gänge kleineren Kalibers, welche dann erst in den kölbchenförmigen Blindsäcken endigen. Abnorm groß ist die Anzahl der Gänge sowohl als auch deren Dimensionen. Es ist nämlich nicht nur bei den Endkolben der Durchmesser des Epithelschlauches etwa doppelt so groß als der eines strotzend mit Milch gefüllten Acinus

einer Puerpera, sondern auch die Endäste des Ganglwerkes kommen an Größe den Gängen erster und zweiter Ordnung einer normalen Mamma gleich. Dadurch drängen sich an diesen Stellen im Gesichtsfeld Gänge von größeren Durchmessern nahe aneinander. Die letzten Ausführungsgänge wie auch die Sinus der Warze zeigen wieder ungefähr normale Größenverhältnisse. Trotz des großen Kalibers offenbaren sich die kleineren der Schläuche auch schon dadurch als Aeste niederer Ordnung, daß sie ebenso wie die Endkolben von Drüsenepithelien ganz ausgefüllt sind, so daß keine Lichtung besteht. Von einer Adventitia, wie sie an den Gängen und Acini einer normalen Mamma vorkommt, ist nichts zu sehen. An den Stellen, wo das Epithel ausgefallen ist, zeichnet sich scharf die Kontur einer Membrana propria ab. Dann sind die zunächst anstoßenden Fasern des Bindegewebes etwas konzentrisch angeordnet, ohne daß eine Grenze gegen das übrige ungeordnete Bindegewebe angedeutet wäre. Das Bindegewebe überhaupt zeigt uns verschiedene Grade der Entwicklung. Am jüngsten erscheint es an denjenigen Stellen, wo wir auf größeren Strecken keinen Drüsengang entdecken. Das Gewebe ist daselbst von zahlreichen Fibroblasten durchsetzt, die Faserbündel sind stark aufgelockert und völlig angeordnet; häufig finden sich elastische Fasern. Das Kapillarnetz ist reich entwickelt. Dann treffen wir auf Stellen, in denen sich ein Unterschied zwischen einem periglandulären

und interglandulären Bindegewebe geltend macht. Das kernreiche Gewebe umscheidet da nämlich in breiter Hülle besonders die größeren Drüsengänge und dann weiterhin in toto deren Verzweigungen; manchmal findet sich eine regelmäßige Längsanordnung der Fibroblasten ausgeprägt. Dazwischen aber verlaufen mächtige Züge langgestreckter kernarmer Faserbündel. Wieder in anderen Partien finden wir nur in der nächsten Nähe der Drüsenschläuche zahlreichere Kerne, sonst nur sehr spärlich. Auch die Kapillaren bilden nur um die Gänge herum dichtere Netze. Das älteste Entwicklungsstadium repräsentieren endlich diejenigen Stellen, in welchen auch um die Gänge herum die Fibroblasten nur sehr vereinzelt auftreten. Die Bindegewebsfasern verlaufen dichter, zeigen aber nur in der nächsten Nachbarschaft der Drüsenschläuche die obenerwähnte Andeutung einer konzentrischen Anordnung; sonst sind sie ungeordnet. Diese Teile sind auch arm an Kapillaren."

Aehnliche Berichte finden wir auch bei Dietl und Symens.

Wesentlich anders sind die Ergebnisse der anatomischen Untersuchung in dem von Kohlgrüber veröffentlichten Fall, bei welchem das neugebildete Bindegewebe das Drüsengewebe an Menge weit übertraf. Auch hier war der Prozeß ein über das ganze Organ gleichmäßig ausgebreiteter und betraf beide Brüste, war im Verlaufe einer Schwangerschaft aufgetreten, kurz, zeigte alle bedeutsameren

klinischen Symptome einer diffusen Mammahypertrophie. Kohlgrüber beschreibt das anatomische bezw. mikroskopische Verhalten der hypertrophischen Brustdrüsen wie folgt:

„Auf dem Durchschnitt zeigt sich, daß nicht nur das subkutane und subglanduläre Fettgewebe enorm vermehrt waren, sondern auch in der Drüse selbst finden sich zahlreiche Fettherde. Die Schnittfläche hat ein grauweißes Aussehen, welches von derben Bindegewebszügen herrührt, die das Drüsenparenchym so allseitig durchsetzen, daß von der Drüsensubstanz so gut wie nichts mehr zu erkennen ist. Stellenweise läßt sich das Bindegewebe als derbere, bis taubeneigroße Knoten durchfühlen. Keine Cysten. Die bedeckende Haut nicht abnorm. Die andere Brustdrüse verhält sich ebenso, also enormer Fettreichtum, fast völliges Verödetsein der eigentlichen Drüsensubstanz. Die Drüse selbst ist nahezu nichts mehr als von reichlichen Fettinseln durchsetztes Bindegewebe. Das Ganze ist bedeckt von einer mehrere Centimeter dicken Fettschicht.

Mikroskopisch besteht die Mamma fast durchweg aus ziemlich derbem Bindegewebe, das sehr reichlich und sehr gleichmäßig entwickelt ist. Stellenweise findet man ein derbes, homogenes Gefüge, so daß man nur an den ovalen Kernen, der übrigens spärlichen, ziemlich gleichmäßig verteilten Bindegewebszellen den Verlauf der Fasern erkennen kann. Meistens bildet das Bindegewebe derbe, aber mehr

wellige Stränge, da und dort zeigt sich auch eine mehr geradlinige Faserung. Das Bindegewebe ist durchweg altes und der degenerative Wachstumsprozeß scheint auf der erreichten Stufe Halt gemacht zu haben, denn nirgends sieht man Uebergangsformen der Bindegewebszellen. Auch das Fettgewebe war sehr reichlich entwickelt. Es findet sich in ziemlich umfangreichen Herden, die oft mehrere Gesichtsfelder des Mikroskops einnehmen oder in einzelnen Zügen zwischen den aufgelockerten Fasern des Bindegewebes liegen. Gegen das so mächtig entwickelte Fett und Bindegewebe verschwindet nun die eigentliche Drüsensubstanz fast völlig. Bei schwacher Vergrößerung sieht man auf Strecken, die 2—3 Gesichtsfelder einnehmen, keine Spur von Drüsenparenchym. Die Acini des restierenden Drüsengewebes erscheinen im ganzen unverändert, da und dort etwas erweitert und mit rundlichem Cylinderepithel ausgekleidet. Ebenso sind auch die Ausführungsgänge oft ein wenig erweitert und bilden schmale, verästelte Spalten, die an einzelnen Stellen wieder mit einer fein granulierten Masse (fettig degenerierte Zellen) angefüllt sind. Ihr Cylinderepithel ist mehrschichtig. Die Wandungen der Ausführungsgänge sind mit dem umgebenden Bindegewebe eng verwachsen."

Zum Schlusse sollen hier noch einige Worte über die Differentialdiagnose unserer Erkrankung Platz finden. Von den krankhaften Zu-

ständen der Brustdrüse, die mit der einfachen Hyperplasie derselben verwechselt werden könnten, sei zunächst das Carcinom und das Sarcom genannt.

Das Carcinom entwickelt sich rasch, beginnt in Knotenform, meist bei Frauen im reiferen Alter, wird vor dem 20. Lebensjahre kaum, zwischen dem 20. und 30. Lebensjahr nur selten beobachtet. Es befällt fast immer nur eine Brustdrüse, verwächst sehr bald mit der Haut und mit der Fascie des Musculus pectoralis, macht frühzeitig Metastasen, zunächst in den Lymphdrüsen der Achselhöhle, während in der Tumormasse selbst bald regressive Prozesse, besonders Ulcerationen auftreten. Bei der Beobachtung obiger Merkmale kann das Carcinom schon klinisch leicht von der Mammahypertrophie getrennt werden.

Das Sarcom entsteht häufiger bei Mädchen und jungen Frauen, betrifft gewöhnlich ebenfalls zunächst nur eine Mamma, stellt sich in Knotenform dar. Bald bilden sich Verlötungen mit der bedeckenden Haut, wodurch sein destruktiver Charakter deutlich zutage tritt. Bei der mikroskopischen Untersuchung wäre zu beachten, daß zwar beim Sarcom, wie auch bei der Bindegewebshyperplasie der Mamma das Bindegewebe Sitz der Wucherung ist, aber dasselbe ist viel unregelmäßiger angeordnet und von zahlreichen typischen Sarcomzellen durchsetzt.

Von gutartigen Affektionen haben zu diagnostischen Irrtümern Anlaß gegeben: Cysten,

Abscesse, Galactozelen; bei ihnen allen aber ist wahre circumscripte Fluktuation nachweisbar. Im Notfalle sichert eine vorgenommene Probepunktion die Diagnose.

Eine von der glandulären Hyperplasie der Mamma manchmal schwer differenzierbare Geschwulstbildung ist das Adenom. Hier müssen wir wie bei der weiter unten noch zu besprechenden chronischen Mastitis die anamnestischen Daten und den klinischen Befund wohl in Betracht ziehen; denn das mikroskopische Bild allein könnte leicht zu Täuschungen führen, insoferne als dasselbe bei beiden Erkrankungen sich manchmal fast völlig gleicht. Während hyperplastische Neubildungen im allgemeinen eine mangelhafte Abgrenzung nach der normalen Umgebung zu zeigen, sind Adenome gewöhnlich scharf umschriebene Tumoren, die meistens mit einer Bindegewebskapsel umgeben sind, sich gegen das übrige Mammagewebe wohl verschieben lassen und selbständiges expansives Wachstum zeigen. Häufig treten sie multipel auf, haben zunächst die Größe einer Erbse oder Bohne und wachsen sehr langsam. In anatomischer Hinsicht wäre zu erwähnen, daß bei der Hyperplasie das neugebildete Gewebe in Bau und Struktur vollkommen mit dem normalen Mammagewebe übereinstimmt. Allerdings können die Acini und die Drüsenschläuche etwas weiter sein als in der Norm und auch betreffs der Gestalt leicht verändert, auf jeden Fall aber behalten die Epithelien

ihre natürliche Form und Anordnung und die Drüsenschläuche stehen mit normal ausmündenden Ausführungsgängen in unmittelbarer Verbindung. Bei den Adenomen dagegen wird einmal abnormes Sekret gebildet, dann stehen die Drüsenschläuche nicht in offener Kommunikation mit den auf der Warze mündenden Ausführungsgängen, sondern diesen fehlt häufig das Lumen überhaupt oder es ist durch Sekret verstopft. — Bezüglich der chronischen Mastitis endlich wäre noch zu sagen, daß sie in der Regel unter Schmerzen beginnt, selten in der Pubertätszeit und während der Gravidität auftritt, sondern hauptsächlich nach Entbindungen und zwar im Anschluß an Infektionen, die zumeist von Schrunden an der Warze ausgehen. Sie breitet sich langsam aus und das mikroskopische Bild zeigt uns immer eine stark entzündliche Infiltration des wuchernden Bindegewebes.

Die Polysarcie der Mamma, d. h. die übertriebene Fettbildung in der Kapsel der Drüse oder zum Teil auch in der Drüse selbst kann wohl nur bei oberflächlicher Untersuchung mit der Mammahypertrophie verwechselt werden. Durch eine genaue Palpation wird sie immer von der diffusen Hyperplasie leicht unterschieden werden können.

Es möge mir noch gestattet sein, den Fall von diffuser Hypertrophie beider Mammae anzuführen, der im Jahre 1904 in der Chirurgi-

schen Universitätsklinik zu München (Geheimrat Ritter v. Angerer) beobachtet und operiert wurde und der mir die Veranlassung zu vorliegender Arbeit bot.

Es handelt sich um eine 27jährige Kranke aus M., die sich am 16. XI. 04 in genannter Anstalt aufnehmen ließ.

Die Anamnese ergab folgende Daten:

Die Patientin hatte schon als Mädchen abnorm stark entwickelte Brüste. Vom 15. bis 18. Lebensjahre wuchsen dieselben ganz außergewöhnlich. Vom 18. Lebensjahre ab hielt das abnorme Wachstum der Brüste inne. Die hypertrophischen Mammae verursachten zwar keine Schmerzen, waren aber der Trägerin durch ihre Schwere in hohem Grade lästig; auch drückten sie auf die Magengegend und führten dadurch Aufstoßen und Verdauungsstörungen herbei. Von den weiblichen Anverwandten der Patientin hatte keine abnorm entwickelte Brüste. Eine Schwester der Patientin wurde vor 8 Jahren wegen einer angeblich gutartigen Brustgeschwulst operiert. Nach zwei Jahren trat ein Recidiv ein, so daß die ganze Brustdrüse entfernt werden mußte. Seitdem erfreut sie sich voller Gesundheit.

Status praesens bei der Aufnahme:

Graziler Körperbau, geringes Fettpolster. Innere Organe ohne krankhaften Befund. Beide Brüste sind abnorm stark entwickelt und zeigen die Form von Hängebrüsten. Dieselben

reichen bei aufrechter Haltung der Patientin bis zur Nabelhöhe herab. Die linke Brust hat eine Länge von 26 cm und eine Breite von 24 cm, die rechte Brust eine Länge von 25 und eine Breite von 23 cm. Das Drüsenparenchym ist beiderseits gut entwickelt. Die Brustwarzen entsprechen nach Größe und Hervorragung dem Alter des Mädchens. Entzündliche Erscheinungen fehlen vollkommen. Ebenso Anzeichen einer soliden Geschwulstbildung. Es besteht eine Kyphose mäßigen Grades der oberen Brustwirbelsäule.

Am 19. XI. 04 wurden unter Zuhilfenahme der Chloroformnarkose auf Wunsch der Patientin von Geheimrat v. Angerer beide Brustdrüsen in einer Sitzung amputiert. Unter gleichzeitiger teilweiser Abtragung der überschüssigen Haut wurde jederseits der ganze Drüsenkörper bis auf die Pectoralfascie ausgeschält. Nach sorgfältiger Blutstillung und Einlegung eines Gummidrainrohres wurden die Hautwunden mittelst Michel'scher Klammern vereinigt. Es erfolgte beiderseits die Heilung per primam intentionem.

Am 5. XII. 04 wurde die Patientin als geheilt entlassen.

Das Gewicht der amputierten rechten Brust betrug 1800 g, das der linken 1900 g.

Die anatomische Untersuchung ergab folgendes: Beide Brustdrüsen überschreiten beträchtlich die normale Größe. Das die Drüse umgebende Fettgewebe zeigt sich hypertrophisch. Auf dem Durchschnitt erscheint der

Drüsenkörper stark vergrößert, weist aber überall weiche Beschaffenheit auf. Nirgends findet sich eine Abgrenzung von Geschwulstgewebe gegenüber dem eigentlichen Drüsengewebe.

Unter dem Mikroskop sieht man auf den verschiedenen Schnitten bei kleiner Vergrößerung sehr derbes, diffuses, sclerotisches Bindegewebe, in welches die durch das wuchernde Bindegewebe stark atrophierten Drüsenpartien in spärlicher Anzahl eingesprengt sind. Auf größeren Strecken, die drei, oft auch vier und fünf Gesichtsfelder einnehmen, findet sich keine Spur von Drüsengewebe. Das Bindegewebe zeigt im einzelnen folgendes Verhalten: Es lassen sich schon bei schwacher Vergrößerung zwei Teile an ihm unterscheiden, nämlich das periacinöse bezw. pericanaliculäre Bindegewebe, das unmittelbar die epithelialen Elemente umgibt, und das interglanduläre Bindegewebe, welches die einzelnen Drüsenläppchen voneinander scheidet. Das erstere ist ein locker gefügtes Gewebe, welches zahlreiche Fibroblasten mit länglichen Kernen enthält und bald mehr bald weniger reichlich mit lymphoiden Elementen durchsetzt ist. Es umgibt, wie bereits betont, in schmalen Septen die einzelnen Teile des Drüsengangwerkes in konzentrischer Anordnung. Nur da, wo Teile der Drüsenläppchen atrophisch erscheinen, ist das Bindegewebe innerhalb der Läppchen zwischen den einzelnen Acini reichlicher entwickelt. Das interglanduläre Gewebe oder

die eigentliche Stützsubstanz dagegen besteht aus derbem, straffaserigem Bindegewebe mit dichtem, meist welligem Faserverlauf und enthält nur ganz vereinzelt Kerne. In der reichlich gewucherten Bindegewebsmasse finden sich da und dort Fettzellen eingelagert, bald einzeln, bald in größerer Anzahl und dann in schmalen Längszügen zwischen den Faserbündeln liegend. Das Drüsengewebe, das gegenüber dem enorm entwickelten Bindegewebe ganz in den Hintergrund tritt, repräsentiert sich in Form von Drüsenläppchen und Ausführungsgängen. Die Läppchen, die sich in dem massigen Bindegewebe nur sehr spärlich eingestreut vorfinden, haben teilweise normale Größe, zum Teil sind sie auch atrophisch. Die Acini weichen in der Größe beträchtlich voneinander ab. Teils erscheinen sie hyperplastisch, teils durch Druck von seiten des Bindegewebes atrophisch. Das die Acini und die Drüsengänge auskleidende Epithel ist meist kubisch, teils auch länglichrund (cylindrisch) mit deutlichen Kernen und füllt die Acini und die Gänge niederer Ordnung völlig aus. Die größeren Ausführungsgänge besitzen mehrschichtiges Epithel und sind stellenweise zu schmalen Spalten erweitert. Das Gewebe ist im ganzen gefäßarm.

Fassen wir den klinischen Befund und die anatomischen und mikroskopischen Untersuchungsergebnisse im vorliegenden Falle zusammen, so kommen wir zu dem Schlusse, daß es sich hier um doppelseitige, diffuse Mamma-

hypertrophie und zwar um eine solche Form handelt, bei der das Bindegewebe ausschließlich Sitz der Wucherung ist, während die Drüsensubstanz atrophisch erscheint. Kurz gesagt, es handelt sich in unserem Falle um eine Bindegewebshyperplasie der Mamma.

Ganz gleiche Fälle haben früher schon Gräß, Heß, Kirchheim und besonders auch Kohlgrüber beobachtet und beschrieben, und ebenso beurteilt Labbé den von Le Double und Gillette, den von Richet operierten Fall. Vergegenwärtigen wir uns dann noch einmal, daß auch Virchow die Mammahypertrophie für ein diffuses Fibrom erklärt hat und Labbé auf demselben Standpunkt steht, so dürfte das Vorkommen dieser Form von Mammahypertrophie hinreichend gesichert sein. Allerdings gibt es, wie durch die oben erwähnten Untersuchungen von Schüßler und Symens nachgewiesen ist, auch eine wahre Mammahypertrophie und zwar entsprechen dieser Form die Mehrzahl der Fälle, der in der Schwangerschaft entstandenen Hypertrophien, während die Pubertätshypertrophien sich meist als Bindegewebshyperplasien (diffuse Fibrome) darstellen.

Es erübrigt mir noch die angenehme Pflicht, Herrn Geheimrat Ritter v. Angerer

für die liebenswürdige Ueberlassung des Falles und die Uebernahme des Referates, sowie Herrn Privatdozenten Dr. Gebele für die freundliche Unterstützung bei meiner Arbeit meinen verbindlichsten Dank auszusprechen.

Lebenslauf.

Philipp Groll, katholischer Konfession, wurde am 25. März 1875 zu Gelchsheim als Sohn des Bierbrauereibesitzers und Oekonomen Georg Groll geboren.

Ich besuchte das Gymnasium zu Münnerstadt, welches ich im Jahre 1896 absolvierte. Ich bezog dann die Universität zu Würzburg, um mich dem Studium der Medizin zu widmen. In Würzburg bestand ich im Sommersemester 1899 die ärztliche Vorprüfung. Während meiner klinischen Semester besuchte ich die Universitäten zu Berlin und München. An der letztgenannten Universität bestand ich am 29. November 1904 die ärztliche Prüfung. Hierauf genügte ich am medizinisch-klinischen Institut zu München (Prof. Dr. Jos. v. Bauer) und an der chirurgischen Klinik (Prof. Dr. v. Angerer) den Bestimmungen über das praktische Jahr und erhielt am 19. Dezember 1905 die Approbation als Arzt.

Literatur.

Billroth: Deutsche Chirurgie, Krankheiten der Brustdrüsen, 1880, Liet. 41.

Schüssler: Ueber Hypertrophie der weiblichen Brustdrüse. Arch. f. klin. Chirurgie, 1892, Bd. 43.

Fränkel: Deutsche med. Wochenschr. 1898. No. 25.

Bittner: Prager med. Wochenschr. 1895, No. 43.

Donati: Zentralbl. f. Gynäkologie 1900. No. 35.

Engländer: Wiener klin. Wochenschr. 1901, No. 3.

Engländer: Arch. f. klin. Chirurgie, 1904, Bd. 73.

Speth: Münchn. ärztl. Intelligenzbl. 1885. No. 39, 40 u. 42.

Dietl: Ein Fall von doppelseitiger echter Mammahypertrophie. Bruns Beiträge, Bd. 33.

Kirchheim: Arch. f. klin. Chirurgie 1902. Bd. 68.

Ziegler: Lehrbuch der speziellen pathol. Anatomie. Jena 1898.

Klebs: Handbuch der pathol. Anatomie. 1880. 1. Bd.

Borst: Die Lehre von den Geschwülsten, Wiesbaden 1902.

Habermann: Inaugural-Dissertation, Würzburg 1888, Ueber Hypertrophia mammae.

Kohlgrüber: Inaugural-Dissertation, Würzburg 1889, Ueber Hypertrophie der weiblichen Brustdrüse.
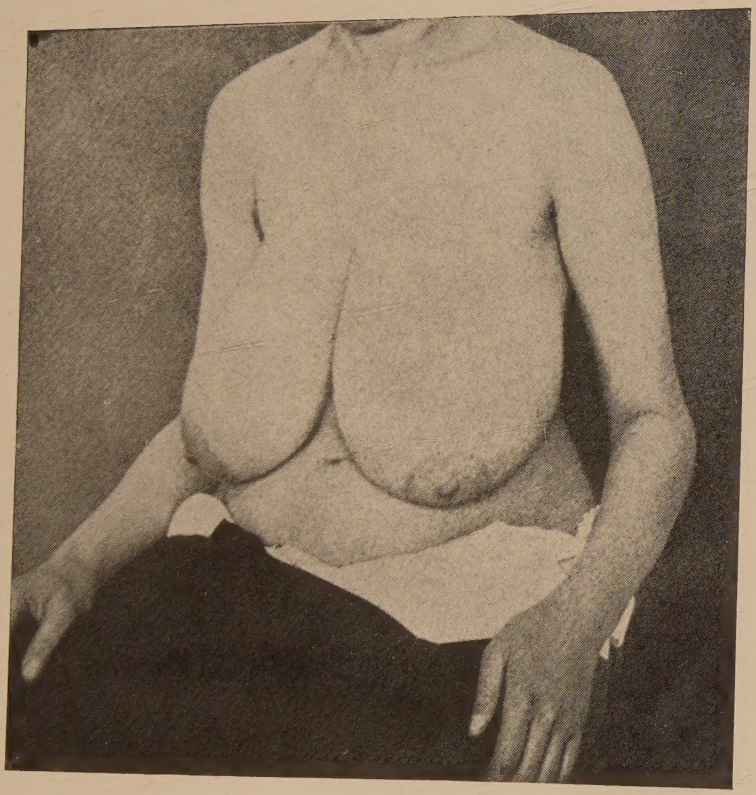
Symens: Inaugural-Dissertation, Göttingen 1901, Einen Fall von diffuser beiderseitiger Mammahypertrophie.